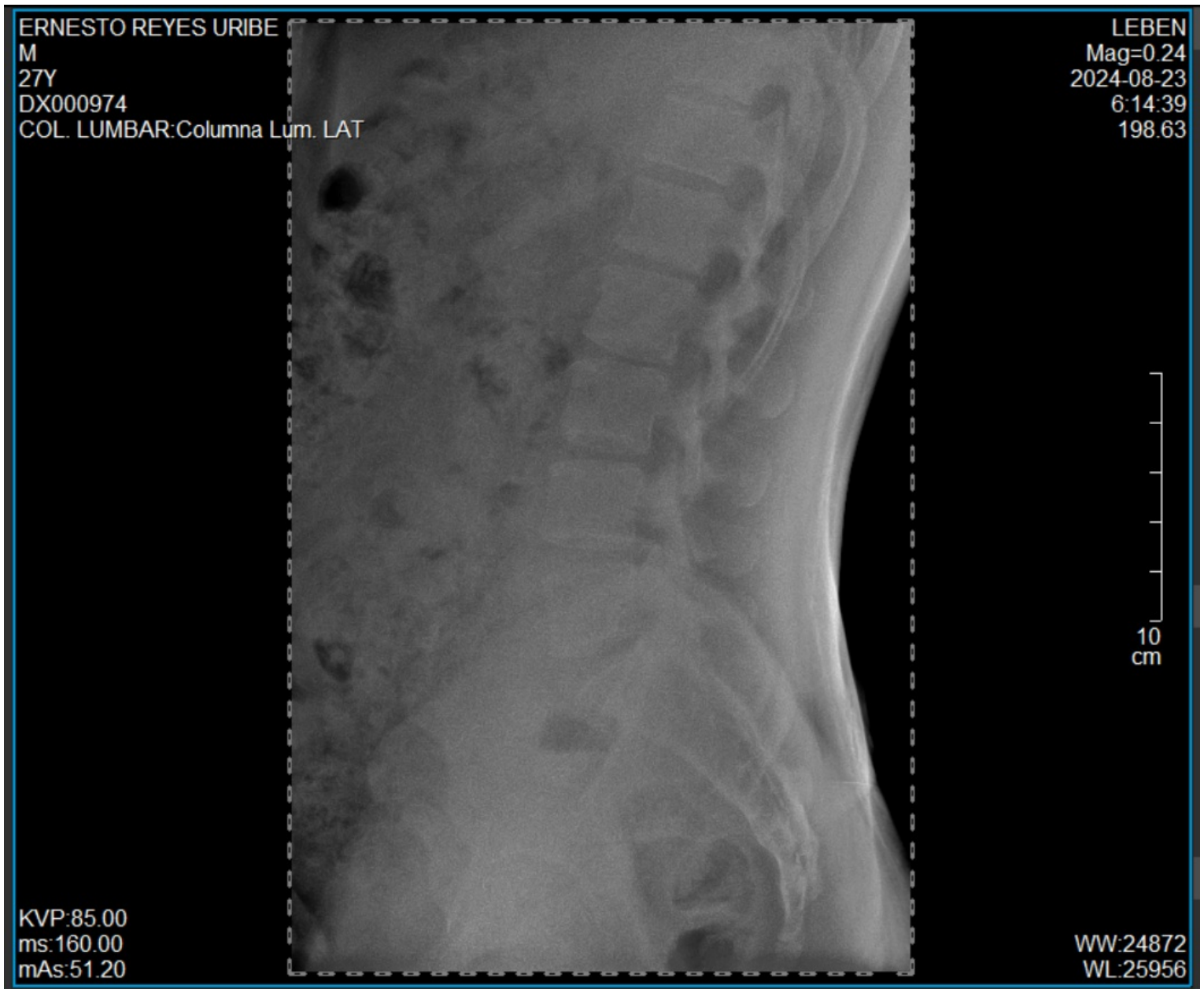


**Nombre:** ERNESTO REYES URIBE  
**Médico diagnosa:** DR. ROBERTO P. ZÁRATE ARADILLAS  
**Origen:** RED AMBIENTAL  
**Sexo:** M **Edad:** 27 AÑOS

**Num Folio:** 240823009  
**Fecha Cita:** 23/08/2024  
**Fecha Imp:** 08/01/2025 13:33

## RX Columna Lumbar Lateral





## Resultados de Laboratorio

LEBEN LABORATORIO

Santos Degollado # 998, Col Tequisquiapan, San Luis Potosí, SLP.

4447686210

**Nombre:** ERNESTO REYES URIBE  
**Médico diagnosta:** DR. ROBERTO P. ZÁRATE ARADILLAS  
**Origen:** RED AMBIENTAL  
**Sexo:** M **Edad:** 27 AÑOS

**Num Folio:** 240823009  
**Fecha Cita:** 23/08/2024  
**Fecha Imp:** 08/01/2025 13:33

## RX Columna Lumbar Lateral

### DIAGNÓSTICO MÉDICO:

No hay datos de lisis, ni listesis.

Pedículos, apófisis transversa y espinosa sin alteración.

Plano prevertebral sin alteración aparente.

### COMENTARIO:

Lo descrito.

Médico responsable: **DR. ROBERTO P. ZÁRATE ARADILLAS**

Cédula Profesional: **4623063**

