



LETICIA GUZMÁN CARBAJAL

MEDICO CIRUJANO

CED. PROF. 3912072 U.A.S.L.P. S.S.A 6203-2010 M.C.

CALLE MAGUEY 175-A COL. CASANOVA C.P. 78397

TEL. 444 772.5780 CEL. 444 453.6404



PACIENTE: MORUA MARTINEZ CARMELO **FECHA:** 07-06-2022
FECHA NACIMIENTO: 28-08-1972 **EDAD:** 49
ESTUDIO: **CONVENIO:** PLASTIGAS

MEDICO: **EPISODIO:**

RAYOS X DE COLUMNA LUMBAR ANTEROPOSTERIOR Y LATERAL.

Columna lumbar con adecuada alineación. Lordosis conservada. Sin desplazamiento anterior o posterior de cuerpos vertebrales. Angulo lumbosacro en limite normal.

Cuerpos vertebrales normales en número, morfología y tamaño. Espiculas marginales anterolaterales.

Elementos posteriores sin alteraciones. Espacios intersomaticos así como anchura del canal medular dentro de la normalidad.

Imagen del sacro de morfología y densidad normal. Afilamiento gradual. Articulación sacro iliaca bilateral sin alteraciones.

El resto de estructuras óseas y tejidos blandos visibles de morfología y densidad normal.

IMPRESIÓN DIAGNÓSTICA.

IMAGEN DE COLUMNA LUMBOSACRA CON ADECUADA ALINEACIÓN. LORDOSIS CONSERVADA. CAMBIOS OSTEOARTROSICOS O DEGENERATIVOS LEVES.

RAYOS X DE TORAX POSTEROANTERIOR.

Morfología torácica conservada. Lo valorable de tejidos blandos superficiales normales. Columna dorsal con osteofitos marginales en cuerpos vertebrales, demás estructuras óseas de morfología y densidad normal. Ambos hemidiafragmas de situación y morfología normal. Senos costofrenicos y cardiofrenicos libres.

Parénquima pulmonar bilateral con neumatización normal, sin zonas de consolidación ni reforzamiento de la trama vascular. Hilios de situación y morfología normal.

Tráquea central. Sin ensanchamiento mediastinal que sugiera crecimientos ganglionares.

Silüeta cardiaca de situación, morfología y tamaño normales.

IMPRESIÓN DIAGNOSTICA.

COLUMNA DORSAL CON CAMBIOS OSTEOARTROSICOS O DEGENERATIVOS LEVES.

EL RESTO DE LA IMAGEN DEL TORAX DENTRO DE LA NORMALIDAD.

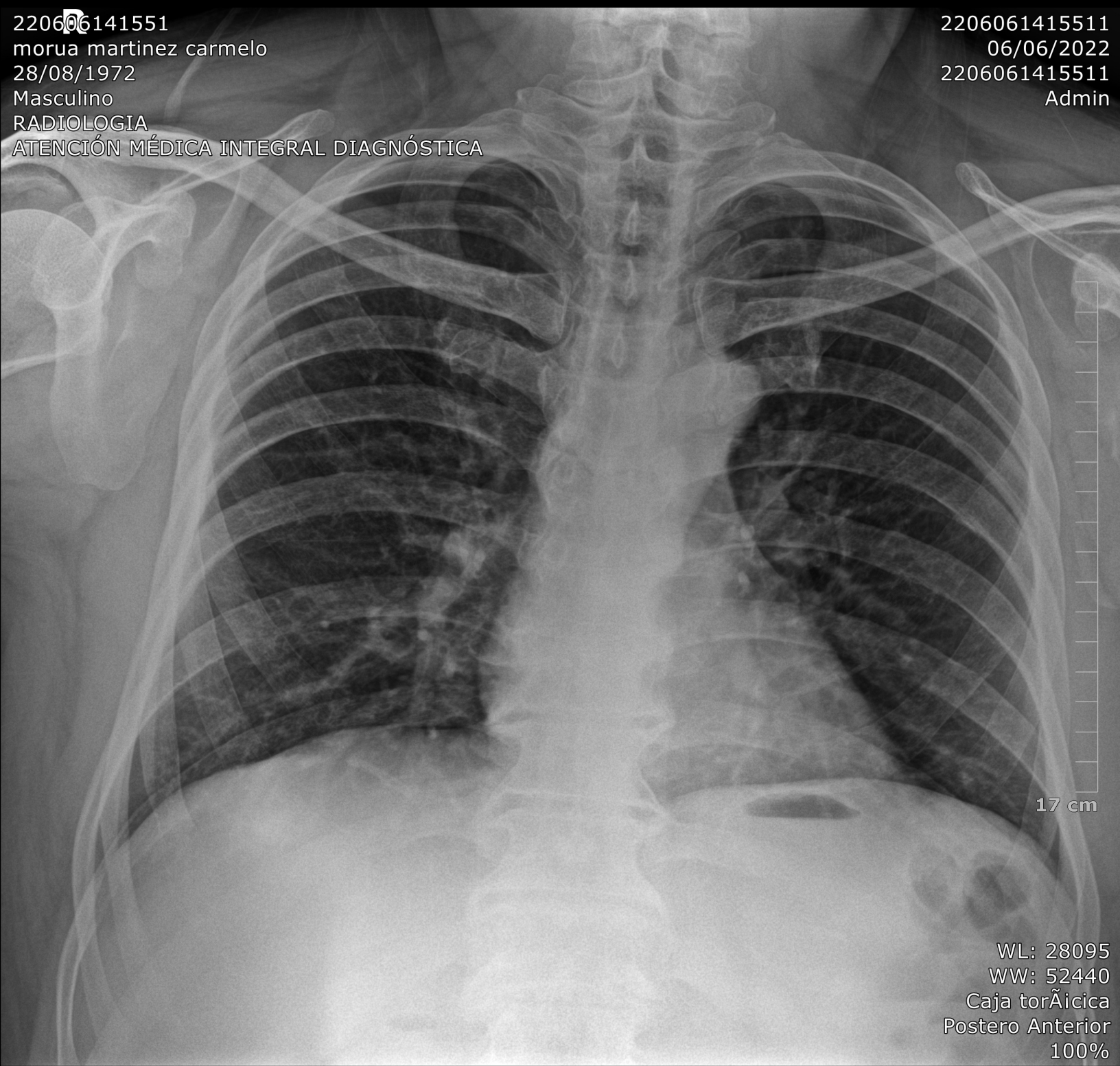
ATENTAMENTE

ATENTAMENTE
DR. NEHEMIAS VALDIVIEZO TOLEDO
MEDICO RADIOLOGO
CED. DE ESP. 6982961.



220606141551
morua martinez carmelo
28/08/1972
Masculino
RADIOLOGIA
ATENCIÓN MÉDICA INTEGRAL DIAGNÓSTICA

2206061415511
06/06/2022
2206061415511
Admin



WL: 28095
WW: 52440
Caja torÁica
Postero Anterior
100%

220606141551

morua martinez carmelo

28/08/1972

Masculino

RADIOLOGIA

ATENCIÓN MÉDICA INTEGRAL DIAGNÓSTICA

2206061415512

06/06/2022

2206061415512

Admin

21 cm

WL: 28095

WW: 52440

Columna lumbar

Antero Posterior

100%

R

220606141551

morua martinez carmelo

28/08/1972

Masculino

RADIOLOGIA

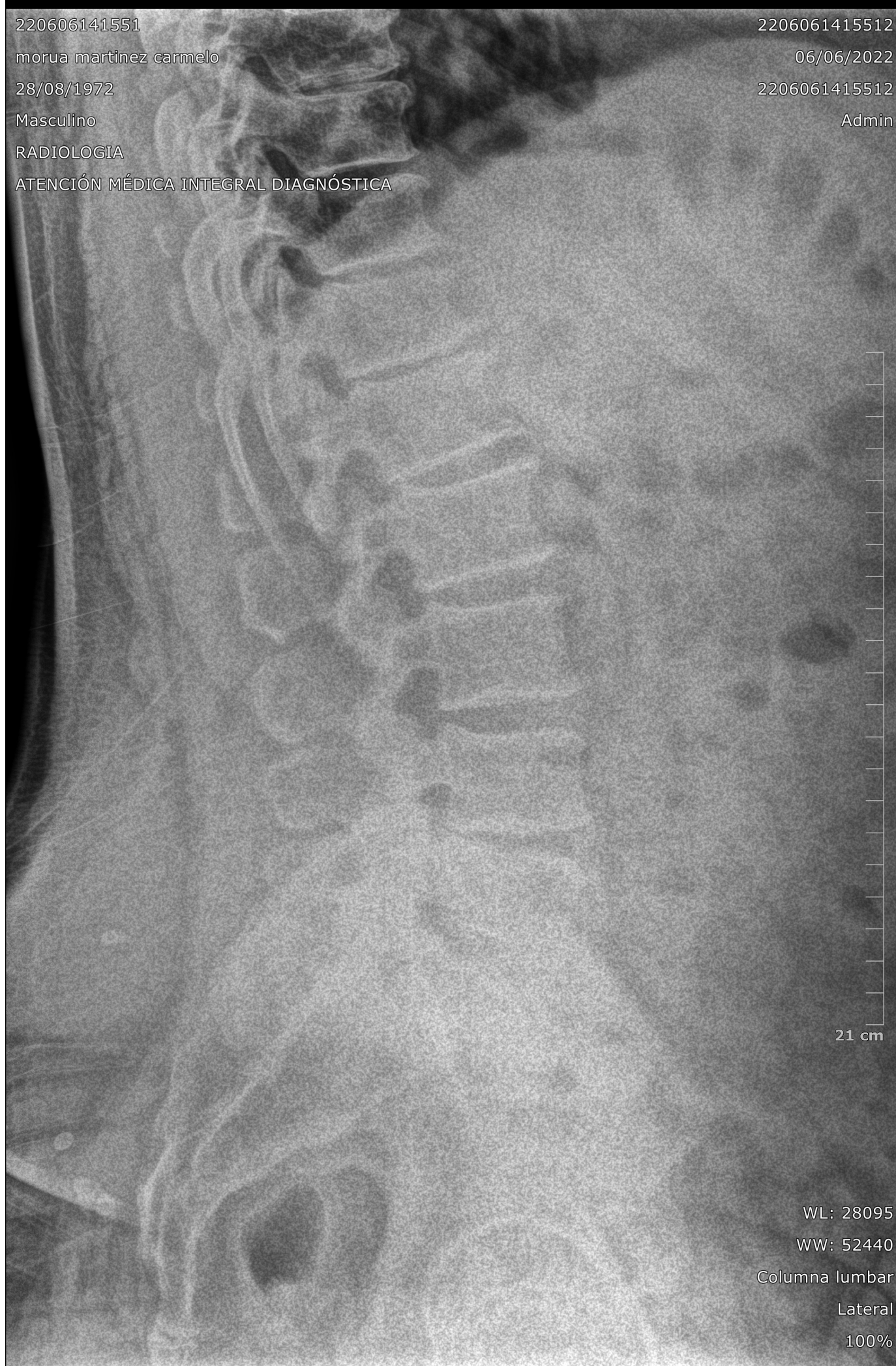ATENCIÓN MÉDICA INTEGRAL DIAGNÓSTICA

2206061415512

06/06/2022

2206061415512

Admin



21 cm

WL: 28095

WW: 52440

Columna lumbar

Lateral

100%